

## Leçon 4 : Etude de la folliculogenèse et de l'ovogenèse

### I. INTRODUCTION

La maturation sexuelle (capacité de procréer) chez la fille se manifeste par l'apparition cyclique des règles (menstruations). Cela implique la production de gamètes femelles.

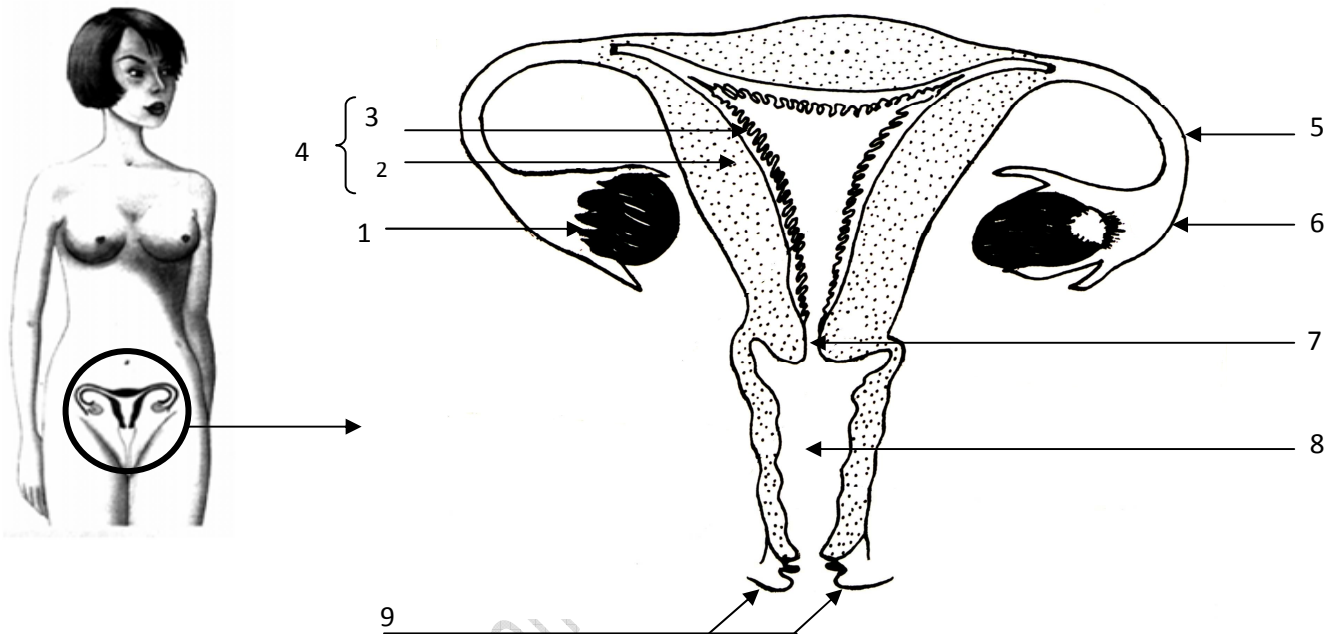
1. Comment fonctionne l'appareil génital de la femme?
2. Comment se fait la formation des gamètes femelles?

### II. ORGANISATION DE L'APPAREIL GENITAL DE LA FEMME:

#### Activité 1 : organisation de l'appareil génital chez la femme

ezzeddini@gmail.com

Le document ci- dessous représente une vue de face de l'appareil génital de la femme.



Légendez ce document en utilisant les termes suivants : vagin, pavillon, ovaire, vulve, col de l'utérus, trompe de Fallope, utérus, endomètre (muqueuse), myomètre.

1.	2.	3.
4.	5.	6.
7.	8.	9.

Organes	Noms	Rôles
Gonades	Les 2 ovaires	Production de gamètes (fonction <b>exocrine</b> ) et d'hormones (fonction <b>endocrine</b> )
Voies génitales	Pavillon	Réception du gamète femelle pendant l'ovulation
	Trompe de Fallope	<b>Lieu de fécondation</b>
	Utérus	<b>Lieu de gestation</b>
La verge	vagin	Organe de copulation

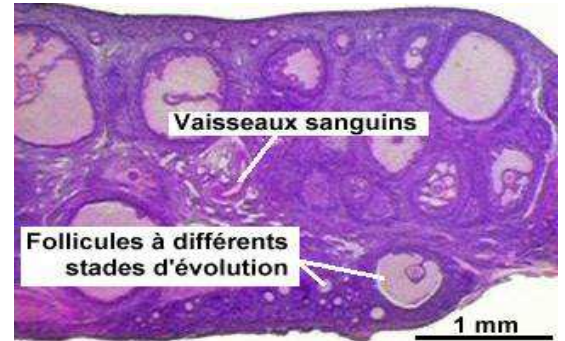
NB :

- absence de glandes annexes
- présence d'un organe spécifique, l'utérus.
- les deux ovaires sont intra abdominaux.
- deux orifices distincts (urinaire et génital)

### III. STRUCTURES OVARIENNES ET FOLLICULOGENESE

#### 1. STRUCTURE DE L'OVAIRE (DOC 6A P332 (BAC SC) ET DOC 4A ET 4B P92 (BAC M)

Une coupe d'ovaire d'une femme permet de distinguer une partie périphérique : le cortex contenant des follicules et une partie centrale : la médulla riche en vaisseaux sanguins.

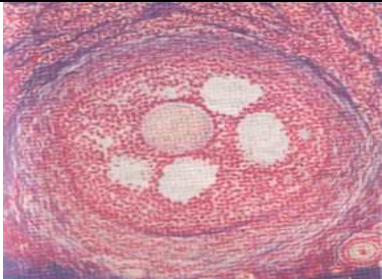
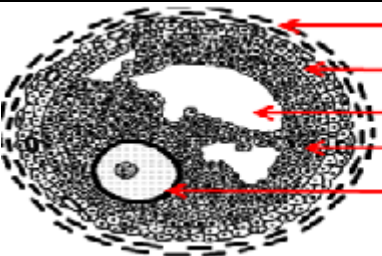


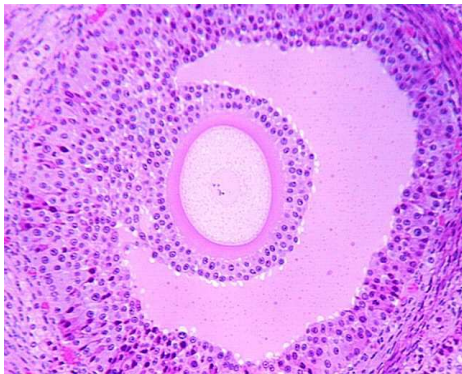
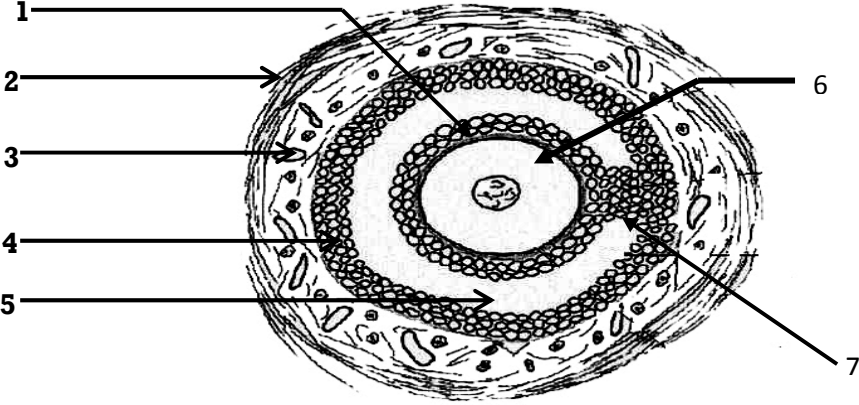
#### 2. LA FOLLICULOGENESE : ACTIVITE 3

Microphotographie	Schéma d'interprétation
<b>Follicule primordial:</b> très petit avec ovocyte réduit entouré de 3 ou 4 cellules folliculaires aplaties.	

Microphotographie	Schéma d'interprétation
<b>Follicule primaire :</b> un ovocyte un peu plus gros entouré d'une assise de cellules folliculaires	

Microphotographie	Schéma d'interprétation
<b>Follicule secondaire:</b> un ovocyte plus volumineux entouré, de nombreuses couches de cellules folliculaires, d'une thèque interne sécrétrice (glandulaire) et d'une thèque externe fibreuse protectrice.	

Microphotographie	Schéma d'interprétation
	 <ul style="list-style-type: none"> <li>Thèque externe</li> <li>Thèque interne</li> <li>Cavité folliculaire</li> <li>Granulosa</li> <li>Ovocyte I</li> </ul>
<b>Follicule cavitaire ou tertiaire:</b> un ovocyte plus volumineux entouré, de nombreuses couches de cellules folliculaires (granulosa), d'une thèque interne sécrétrice (glandulaire) et d'une thèque externe fibreuse protectrice. La granulosa se creuse de cavités folliculaires (2 à 4 cavités).	

Microphotographie	Schéma d'interprétation
	
<b>Follicule mûr ou de De Graaf :</b> même structure que le précédent avec une grande cavité folliculaire (antrum). Il libère l'ovocyte pendant l'ovulation.	

L'ovocyte se trouve enfermé dans des structures cellulaires appelées follicules.

La folliculogenèse est l'évolution des follicules à partir du stade initial appelé follicule primordial vers un follicule mûr.

Schéma du corps jaune (doc 6b page 33 bac SC, page 94 bac M)

Le corps jaune se forme à partir du follicule

.....  
qui a expulsé l'ovocyte II. Ce follicule conserve les thèques, se ferme, les cellules de la **zone granuleuse (granulosa)** se développent et se chargent d'un pigment jaune (lutéine) et deviennent des .....

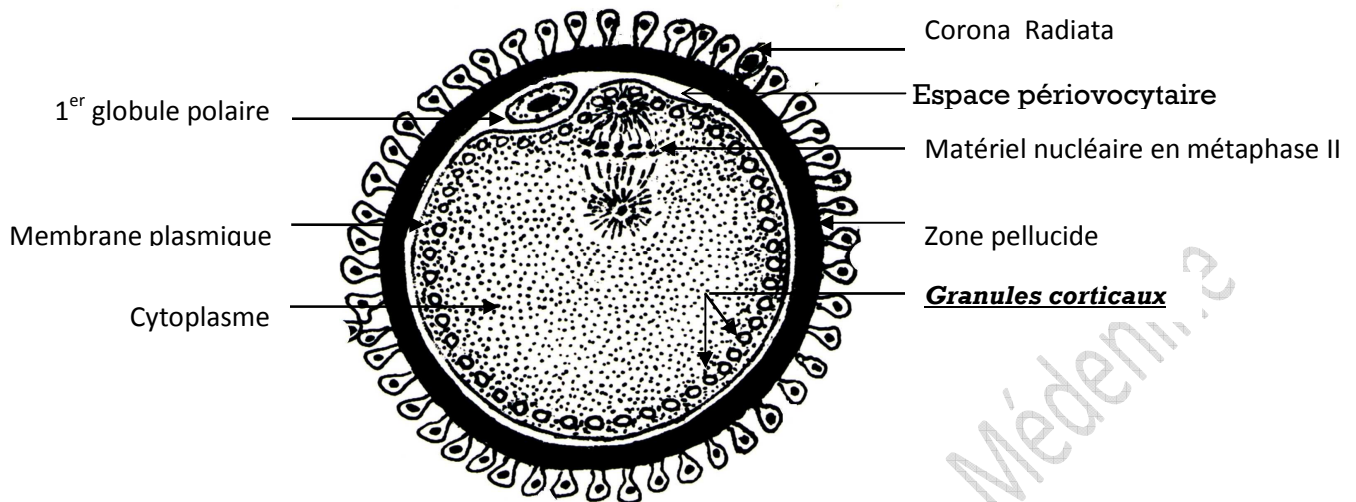
### **NB**

- La thèque interne est glandulaire, sécrétrice d'Hormones.
- La thèque externe est conjonctive, protectrice.
- Le développement d'un follicule primordial en follicule cavitaire dure environ 5 mois. Ensuite et à partir de la puberté, il y a recrutement de quelques follicules cavitaires au cours d'un cycle mais un seul arrive au stade follicule mûr: c'est la dégénérescence folliculaire.
- Le follicule mûr éclate et expulse l'ovocyte II (bloqué en métaphase II) pendant l'ovulation.
- Le corps jaune persiste en cas de fécondation : corps jaune gestatif jusqu'à la 11<sup>ème</sup> semaine.
- S'il n'y a pas de fécondation: Le corps jaune disparaît ; corps jaune cyclique.

## IV. STRUCTURE DU GAMÈTE FEMELLE ET OVOGENÈSE

### 1. Structure : activité 4

Le document suivant représente une interprétation schématique du gamète femelle (un ovocyte II)



- Précisez les particularités cytologiques et chromosomiques de l'ovocyte II.
- Comparez la structure de l'ovocyte II à celle du spermatozoïde.

### 2. Particularités cytologiques et chromosomiques de l'ovocyte II

#### ❖ Particularités cytologiques:

- Cellule volumineuse, sphérique de 100µm de diamètre.
- Cellule immobile entourée d'une zone pellucide et de la corona radiata.
- Cellule à cytoplasme abondant riche en substances de réserve.
- Cellule accompagnée d'une petite cellule; c'est le premier globule polaire.

#### ❖ Particularités chromosomiques:

Le gamète femelle à l'ovulation est un ovocyte II à noyau haploïde ( $n = 23$  chromosomes dédoublés) **excentrique** et bloqué en métaphase II.

### 3. Comparaison du spermatozoïde et de l'ovocyte II

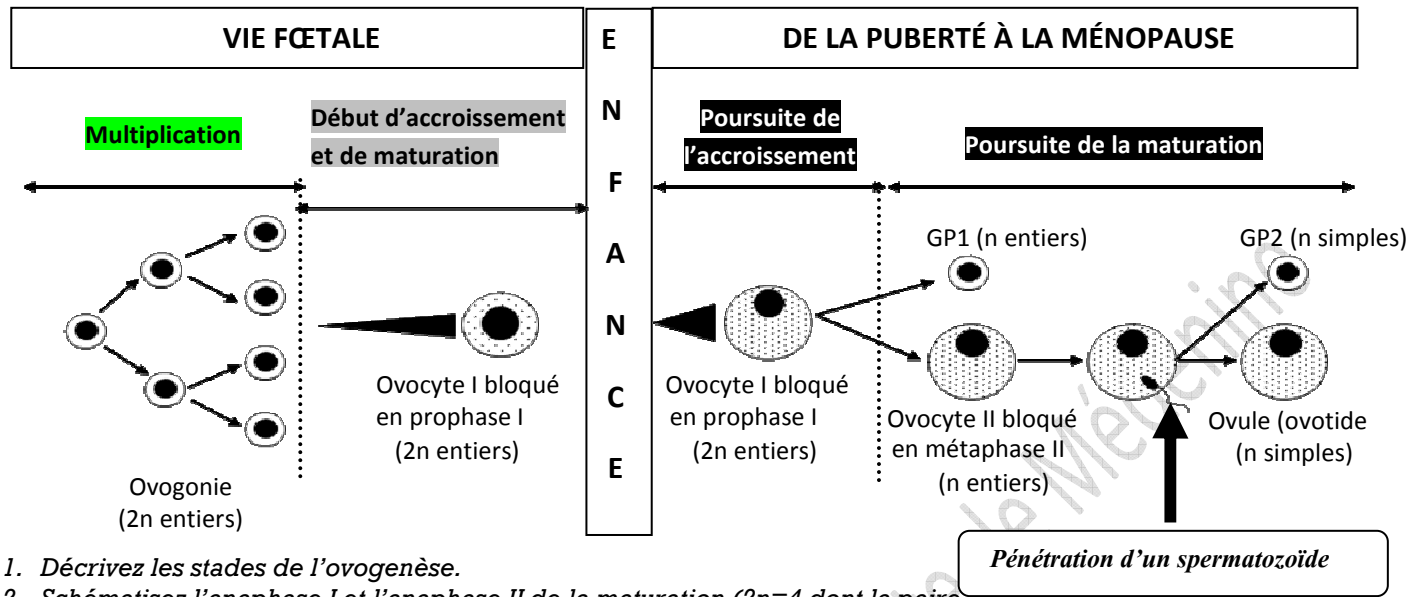
	<u>Gamète ♂</u>	<u>Gamète ♀</u>
<b>Forme</b>	Effilée/ Allongée	Sphérique
<b>Taille</b>	Réduite 60µm	Volumineuse
<b>Cytoplasme</b>	Peu abondant	Abondant
<b>Substances de réserve</b>	Peu abondantes	Abondantes
<b>Matériel nucléaire haploïde</b>	n.Chrs simples (méiose achevée)	n.Chrs fissurés bloqués en M <sub>II</sub> (méiose inachevée)
<b>Mobilité</b>	Mobile grâce au flagelle	Sans mouvement propre

Au niveau des follicules, on observe un ovocyte I à  $2n = 46$  chromosomes alors que l'ovocyte expulsé pendant l'ovulation est un ovocyte II à  $n = 23$  chrs. Cette réduction se fait quelques heures avant l'ovulation.

Comment se fait la production du gamète femelle et par quel mécanisme se fait la réduction chromosomique?

#### 4. Déroulement de l'ovogenèse: activité 5

Le document suivant récapitule les étapes de l'ovogenèse



1. Décrivez les stades de l'ovogenèse.
2. Schématisez l'anaphase I et l'anaphase II de la maturation (2n=4 dont la paire sexuelle)
3. Comparez l'ovogenèse à la spermatogenèse.

L'ovogenèse commence avant la naissance et se déroule en trois phases:

- a. La multiplication:** les cellules souches ou ovogonies (2n=46) se multiplient par des mitoses limitées.
- b. L'accroissement:** les ovogonies (2n=46) subissent un accroissement et se transforment en ovocytes I (prophase I). Chaque ovocyte I s'entoure de quelques cellules folliculaires et constitue le follicule primordial. À la naissance, une petite fille a un stock de follicules primordiaux. C'est à partir de la puberté que les follicules primordiaux commencent leur évolution.
- c. La maturation:** juste avant l'ovulation (24 à 36 heures), l'ovocyte I subit la division réductionnelle et donne deux cellules **très inégales (division excentrique)**; une grosse cellule appelée ovocyte II (23 chrs entiers) et une très petite cellule qui reste accolée à l'ovocyte II, appelée le 1<sup>er</sup> globule polaire (23 chrs entiers). L'ovocyte II commence la division équationnelle et se bloque en métaphase II. La méiose ne s'achève qu'après pénétration du spermatozoïde lors de la fécondation.

#### 5. Comparaison de l'ovogenèse et de la spermatogenèse

Phénomène	Spermatogenèse	Ovogenèse
Phase	Continue de la puberté jusqu'à la mort	Discontinue, s'arrête et se poursuit
Multiplication	Illimitées	limitées
Accroissement	Faible	Important
Maturation	Méiose continue (4 spermatides)	Méiose bloquée en M <sub>II</sub> et s'achève en fécondation donnant 1 seul ovotide
Différenciation	Importante	Absente

- **Maturation et accroissement ne sont pas séparés en ovogenèse.**
- **La spermatogenèse commence à la puberté alors que l'ovogenèse commence avant la naissance et reprend à la puberté d'une façon cyclique.**
- **L'ovogenèse s'achève en dehors des ovaires alors la spermatogenèse s'achève dans les testicules.**